

## Compartir

Tu médico observa tu Resonancia de rodilla. Crees ver el menisco, el ligamento cruzado, el cartílago. ¿Te perdiste? Te ayudo: instrucciones para no perderte.

Después de [Resonancia lumbar: instrucciones para no perderte](#). Hoy llega el capítulo número dos: **Resonancia de rodilla: instrucciones para no perderte**.

La presión asistencial a la que los profesionales de la salud estamos sometidos es tan alta, que a veces obviamos explicaciones e información. Damos por sentadas demasiadas cosas. Esa información es muy preciada para el paciente.

Siguiendo la estructura de la Resonancia lumbar, hoy te ofrezco unas normas que te facilitaran entender tu **Resonancia**. Así sabrás un poco más de tu **Resonancia de rodilla**.

Una brújula.

¿Sabes la de veces que viendo una película he visto puesta la radiografía al revés, boca a bajo? Muchas. Y cada vez que ocurre me indigno. (No es importante, verdad?)

Sería como para alguien que observara Paris el skyline, comprobara que la **Torre Eiffel** está del revés. Algo inadmisible, no crees?

¿Y cuantas veces, al girar en una rotonda, has dado la vuelta al mapa porque no te situabas? Situarte es vital siempre. **Si no sabes donde estás, no sabes a donde vas.**

**Siguiendo mis instrucciones no vas a diagnosticar nada, sólo sabrás orientarte.**

En Wikipedia puedes [leer más](#).

**Resonancia de rodilla.** Tipos de corte.



Resonancia de rodilla. En la ficha policial, una de las dos fotos. Dos perspectivas. Frente, falta el perfil.

La **resonancia magnética** ofrece una información muy válida del interior de nuestro organismo. Realiza un reportaje fotográfico desde diferentes ángulos. Desde diferentes posiciones.

Como en la ficha policial cuando te detienen (sólo en las películas, ok?). De frente y de perfil.

Pues en función desde donde miremos, veremos el interior de nuestra rodilla desde una posición privilegiada. Allá vamos!

1. Por la mitad. (Cortes sagitales)

También los podrías conocer como el **corte de perfil** como en los **jeroglíficos egipcios**.

Le explico al paciente que imaginen al cordero cortado por la mitad en la carnicería. Sólo con eso la inmensa mayoría de pacientes ya no se pierden.

En esta posición, sólo necesitas situar tu rótula (siempre a tu izquierda) y el curva de la rodilla (siempre a tu derecha).

Es la posición para ver los ligamentos cruzados, anterior y posterior. También puedes ver los meniscos (si estás habituado a ver resonancias).

Observa la foto de tu derecha. Hoy podrás situar los ligamentos cruzados sin dificultad. Te los presento. A la izquierda del boli el "famoso ligamento cruzado anterior"!

2. La loncha de salchichón. (Cortes transversal)

Debes imaginar que te lonchean de pies a cabeza. Y cada loncha de "salchichón" la observas desde arriba.

Estos cortes van de la cabeza a los pies.

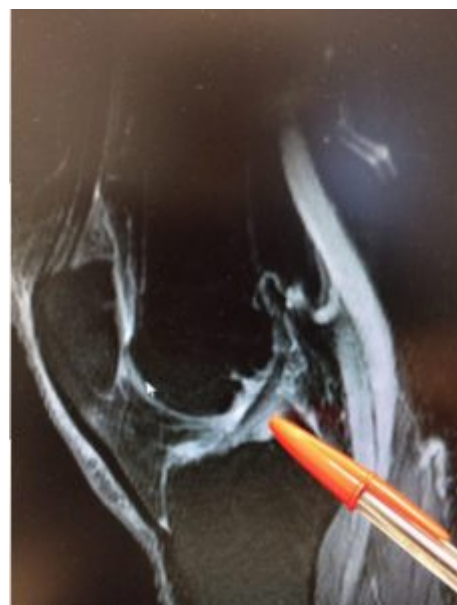
En los primeros se ve el fémur.

Luego el fémur y la rótula.

Es aquí donde se puede valorar el grosor del cartílago de la rótula y diagnosticar si cabe la famosa condromalacia rotuliana.

Observa la imagen que te brindo. Mira la rótula. Verás una lesión en cartílago y hueso. (Esa mancha "blanca" en medio del hueso sano en "negro".)

Podrás ver los meniscos. (Se observan en uno o dos cortes)



**Resonancia magnética.** Corte sagital.  
Observa el bolígrafo: situado entre el **ligamento cruzado anterior** a tu izquierda y **ligamento cruzado posterior** a tu derecha.  
También puedes ver la rótula, el hueso más a tu izquierda. Y el fémur arriba del boli y tibia abajo.

Y finalmente se ve la tibia.

En este enlace puedes ver un vídeo chulo de un Quiste de Baker. Pincha aquí ⇒ [Quiste de Baker](#).

### 3. El corte de jamón serrano. (Corte frontal o coronal)

Esta vez estas cortando un Jamón Ibérico 5 Jotas (en el mundo virtual, todo es lujo). Arriba la cabeza y a bajo tus pies.

Estas viendo tu rodilla como si te miraras de frente.

De arriba a bajo:

Primero el fémur.

En medio se pueden visualizar (con cariño) los meniscos.

En la parte inferior está la tibia.

A tu derecha puedes observar lo que se llama “cambio de señal” y podrás identificar el hueso dañado.

### 4. Y para acabar un poquito de ingles.

Si te pierdes y no sabes donde estas. Busca la R y la L en tu Resonancia de rodilla. Así sabrás que parte del cuerpo estás observando.

R de right (derecha).

L de left (izquierda).

Resonancia magnética. Dudas varias.

¿Me pincharan?

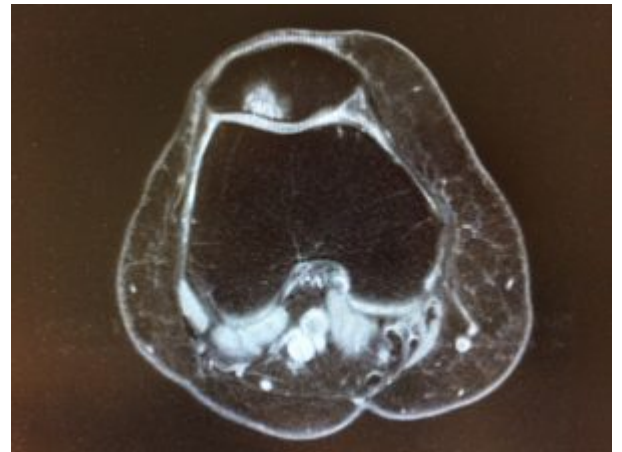
La aplicación de contraste en vena en una Resonancia magnética de rodilla es poco habitual pero existe. En caso que se deba explorar a fondo la sinovial (bolsa natural de la rodilla) puede ser preciso pinchar.

¿Mi cabeza estará dentro o fuera del tubo?

No eres claustrofóbico pero te da un pelín de repelús entrar en los ascensores...

Si mides más de metro setenta es posible que tu cabeza esté fuera de la máquina o tubo en más del 80% del tiempo.

Siempre puedes pedir que te dejen probar a entrar en el tubo entre dos exploraciones. (Mis niños, pacientes de 5 o 6 años, en función de su madurez y tranquilidad. Prueban a entrar



**Resonancia de rodilla.** Un corte axial (o de salchichón). Quiero que te fijes en una lesión en la rótula. Existe en esta imagen la rótula superior, el fémur inferior. Fíjate en esa mancha en la rótula: es una lesión osteocondral. (En lenguaje poco médico: una “llaguita” en el cartílago)

en el tubo y saber cual es la experiencia que encontraran)

Yo personalmente he entrado dentro de la cámara de la Resonancia en dos ocasiones para cuidar una sobrina y la hija de una amiga. En ambos casos se realizó con éxito y sin sedación!

Eres más nerviosillo, prueba a ver previamente a tu médico de familia y “doparte” una hora antes de entrar e incluso dentro del tubo con el “socorrido diacepam”.

**Claustrofobia.** Si sólo pensarlo se te acelera el corazón, explícaselo a tu médico. Te ofrecerá alternativas.

Resonancia magnética abierta.

Resonancia bajo sedación. Eso implica anestesista y una logística brutal.

¿Duración de la exploración?

Unos veinte, treinta minutitos máximo.

Resonancia de rodilla. ¿Cuanto cuesta?

Los **precios varían** en diferentes lugares del mundo. E incluso dentro de España. **Desde 100 hasta 400 euros** sería algo correcto.

Es importante que las máquinas de resonancia van cambiando calidades, algunas pruebas realizadas con tubos nuevos dan una calidad excepcional.

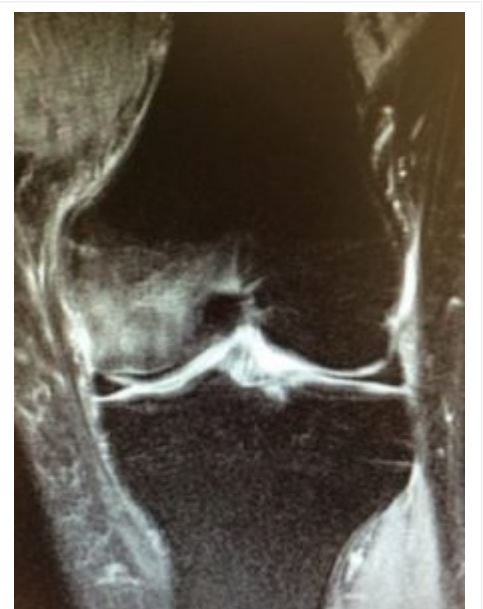Será importante que **pidas presupuesto antes** de realizar la prueba, así te ahorras “sorpresas”.

En fin...

No pretendo descifrarte los secretos de la **Resonancia de rodilla**, sería irrespetuoso por mi parte hacia ti, hacia mis compañeros de profesión y hacia la magnífica labor de los radiólogos.

Quizá con estos cuatro puntos que te he comentado, estarás algo más tranquilo cuando acudas nuevamente a tu médico.

Puede que no te sientas tan incómodo cuando veas a un doctor concentrado, callado, ensimismado, intentando descubrir el origen de tu enfermedad. Prométeme que no se lo tendrás en cuenta, puede que no hay podido explicarte nada porqué quizá **tu has sido el reto más grande** del día de furia que ha tenido.



**Resonancia de rodilla.** Corte frontal o coronal. Fémur arriba. **Meniscos** en medio. Tibia abajo. Observa el edema óseo del fémur a tu izquierda.

Salud!

Seguro que te apetece leer:

[Resonancia lumbar: Instrucciones para no perderte.](#)

[Nueve cosas a entender de tu Resonancia magnética.](#) En este post podrás aprender qué es un **edema óseo o un cambio de señal.**

Y si el problema es tu menisco roto, no dejes de leer:

⇒ [Menisco roto: 6 deportes recomendables.](#)

⇒ [Menisco roto: 6 deportes prohibidos.](#)

¿Por qué no te suscribes a este blog? [Pierde un minuto, gana salud!](#)

Sígueme en las redes sociales.

Facebook. [Consulta Doctora Miranda](#)

Twitter. [@miranda\\_trauma](#)

[Compartir](#)